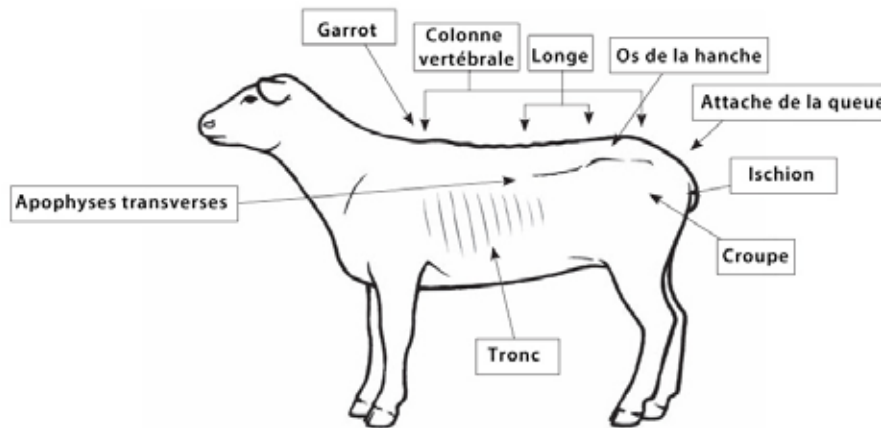




## Cote de chair

Illustration d'un mouton avec une NEC de 2.<sup>1</sup>



### SECTION TRANSVERSALE DE LA RÉGION DES REINS

#### NOTATION DE L'ÉTAT CORPOREL POUR LES MOUTONS

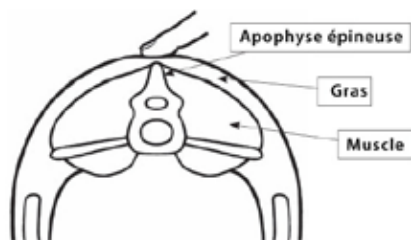
Tout au long du cycle de production, les éleveurs doivent savoir si leurs moutons sont en bon état (trop maigre, trop gras ou juste ce qu'il faut) pour l'étape de production : reproduction, fin de la gestation, lactation.

Le poids à une étape de production donnée est un bon indicateur, mais la taille des animaux adultes pouvant varier considérablement d'un individu ou d'une race à l'autre, il est extrêmement difficile d'utiliser le poids pour déterminer l'état d'une façon appropriée. La notation de l'état corporel décrit l'état du mouton, est pratique et beaucoup plus précise qu'une simple évaluation visuelle.

La cote de chair évalue l'état du développement de la musculature et de la graisse. Cette notation est fondée sur la palpation du niveau de la musculature et des dépôts de graisse sur et autour des vertèbres dans la région des reins (Figure 1-3). Outre la colonne vertébrale thoracique, les vertèbres lombaires présentent une saillie osseuse verticale (apophyse épineuse) et une courte saillie horizontale de chaque côté (apophyses transverses). Ces deux saillies qu'on palpe servent à évaluer la cote de chair d'un animal.

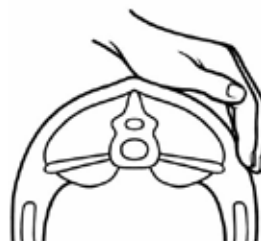#### FIGURE 1

Palpez la colonne vertébrale au centre du dos du mouton derrière sa dernière côte et devant sa hanche.



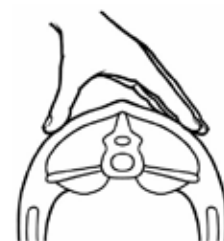
#### FIGURE 2

Palpez le bout des apophyses transverses.



#### FIGURE 3

Palpez pour déterminer la plénitude des muscles et la couverture de graisse



<sup>1</sup> La source de cette documentation est à l'adresse [www.agriculture.alberta.ca](http://www.agriculture.alberta.ca). Le Conseil national pour les soins aux animaux d'élevage (CN-SAE) a eu recours à cette documentation sans être affilié au gouvernement de l'Alberta ou sans son aval. Le lecteur utilise cette documentation du CNSAE à ses propres risques.



## Cote de chair (suite)

### COTE DE CHAIR POUR LES MOUTONS

#### Vue d'ensemble de toutes les notes d'état corporel pour les moutons

#### CEC 1

##### ENSEMBLE DU CORPS

- Émacié
- On sent facilement les apophyses osseuses

##### COLONNE VERTÉBRALE

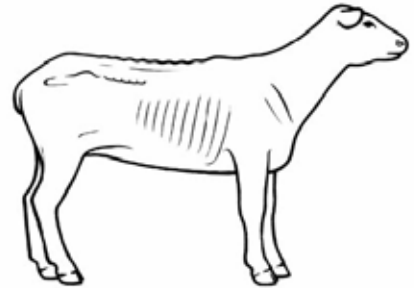
- Les apophyses de l'épine dorsale forment une crête saillante
- On les sent facilement sous la peau

##### LONGE

- Aucune couverture de graisse
- Les muscles en sont peu profonds

##### APOPHYSES TRANSVERSES

- Les apophyses transverses sont saillantes
- Il est facile de passer les doigts dessous



#### CEC 2

##### ENSEMBLE DU CORPS

- Maigre
- Il est plus difficile de palper entre chaque apophyse

##### COLONNE VERTÉBRALE

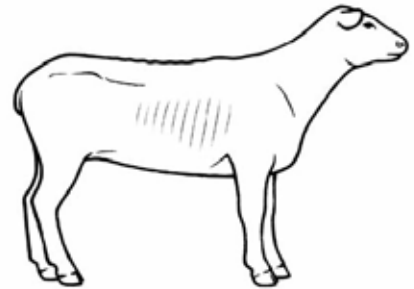
- Les apophyses épineuses sont toujours apparentes, mais pas aussi saillantes

##### LONGE

- Le muscle dorso-lombaire est plus plein
- Pratiquement aucune couverture de graisse

##### APOPHYSES TRANSVERSES

- Les apophyses transverses ont des arêtes plus rondes
- Il faut une légère pression pour passer les doigts dessous



#### CEC 3

##### ENSEMBLE DU CORPS

- Moyen

##### COLONNE VERTÉBRALE

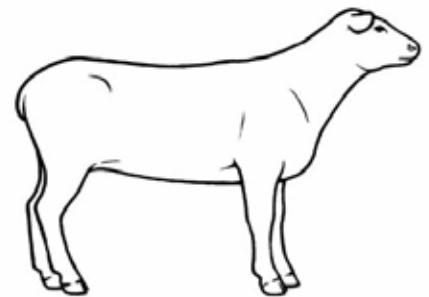
- Les apophyses épineuses sont plus lisses et moins saillantes
- Il faut une certaine pression pour palper entre elles

##### LONGE

- Le muscle lombaire est plein, une certaine couverture de graisse

##### APOPHYSES TRANSVERSES

- Les apophyses transverses sont lisses
- Il faut une pression ferme pour pousser les doigts sous leur arête





## Cote de chair (suite)

### CEC 4

#### ENSEMBLE DU CORPS

- Gras
- Accumulation de graisse sur l'attache de la queue

#### COLONNE VERTÉBRALE

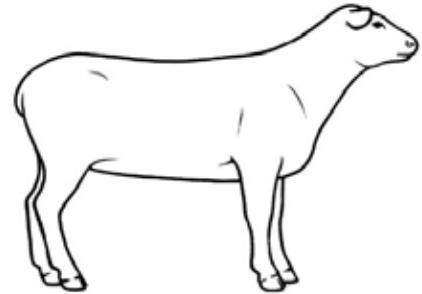
- Il faut une grande pression pour sentir l'épine dorsale

#### LONGE

- Le muscle dorso-lombaire est plus plein avec une couverture de graisse sensible

#### APOPHYSES TRANSVERSES

- On ne peut pas sentir les apophyses transverses



### CEC 5

#### ENSEMBLE DU CORPS

- Obèse
- Coussin de graisse sur l'attache de la queue

#### COLONNE VERTÉBRALE

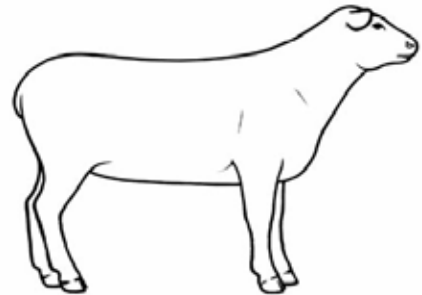
- On ne peut pas sentir les apophyses transverses
- Il y a souvent une dépression là où on les sent normalement

#### LONGE

- Le muscle dorso-lombaire est très plein
- Épaisse couverture de graisse

#### APOPHYSES TRANSVERSES

- On ne peut pas sentir les apophyses transverses



NOTE : Il peut y avoir d'énormes différences dans la notation de l'état corporel d'une race à l'autre. Certaines races maternelles accumulent beaucoup de graisse interne indiscernable de l'extérieur. Alors que les races de boucherie terminales plus musclées peuvent avoir une région lombaire qui semble en meilleur état que les races moins musclées.